

FOLLIKULAARISEN LYMFOOMAN HOITOSUOSITUS VERSIO IV 2017

Laatinut:

Micaela Hernberg HUS, Annikki Aromaa-Häyhä KYS

Työryhmä:

TYKS: Sirkku Jyrkkiö, Maria Lapela

TAYS: Marjukka Pollari, Martine Vornanen

OYS: Hanne Kuitunen

KYS: Annikki Aromaa-Häyhä, Katja Marin, Outi Kuittinen

Keski-Suomen KS: Kaija Vasala, Jan Böhm

HUS: Micaela Hernberg Sirpa Leppä, Susanna Mannisto, Riikka Rätty, Annika Pasanen Marja-Liisa Karjalainen-Lindsberg

1. FOLLIKULAARISEN LYMFOOMAN DIAGNOSTISET KRITTEERIT

Tutkittavaksi tarvitaan kokonainen imusolmuke tuorenäytteeksi. Morfologian lisäksi tarvitaan immunohistokemiallinen tutkimus.

Gradeeraus WHO luokituksen mukaan (1) sentroblastien määrän perusteella.

G1-2 (matala) 0-15 sentroblastia/näkökenttä

G3 >15 sentroblastia/näkökenttä

- 3A sentrosyyttejä on jäljellä

- 3B solid sheets of centroblasts (harvinainen)

80 %:ssa tapauksista todetaan t(14;18) => bcl2-geeni yliekspressoituu

bcl-6 ja CD10 itukeskussolumarkkereita.

Diffuusi taudin muoto on vatsaontelon alueella yleinen.

Cutaneuos variant: rauhallinen taudinkulultaan, yleensä vain ihoaffisiot.

Immunohistokemialliset löydökset indolenteissa lymfoomissa (Folikulaarisessa lymfoomassa CD20+):

Lymfoomatyyppe	CD5	CD10	CD23	Bcl-6	CyclinD1	CD43
Lymfosyyttinen lymfooma	+	-	+	-	-	+
Manttelisolulymfooma	+	-	-	-	+	+
Folikulaarinen lymfooma	-	+	+	+	-	-
Marginaalivyöhykkeen lymfooma, nodaalinen ja ekstranodaalinen	-	-	-	-	-	+
Pernan marginaalivyöhykkeen lymfooma	-	-	-	-	-	-
Lymfoplasmasyttinen lymfooma	-	-	-	-	-	+

Relapsissa CD20 negatiivisuus ei poissulje, että kyseessä on FL, varmistamiseksi tarvitaan muita B-solumarakkereita CD79a tai PAX5 positiivinen (rituksimabi-hoidettu)

2. FOLLIKULAARISEN LYMFOOMAN ENNUSTETEKIJÄT JA LÉVINNEISYYSTUTKIMUKSET

Ann Arbor

Aste I	Lymfooma yhdellä imusolmukealueella tai yhdessä lymfaattisessa elimessä
Aste II	Lymfooma kahdella tai useammalla imusolmukealueella samalla puolella palleaa
Aste III	Lymfooma imusolmukkeissa molemmilla puolilla palleaa
Aste IV	Lymfooma disseminoituneena yhdessä tai useammassa ekstralymfaattisessa elimessä tai kudoksessa
E	Yksittäinen ekstralymfaattisen elimen infiltraatio
B-oireet	Selittämätön lämpöily >38C, merkittävä yöhikoilu, >10 % painonlasku 6 kk:ssa
Bulky	+/-

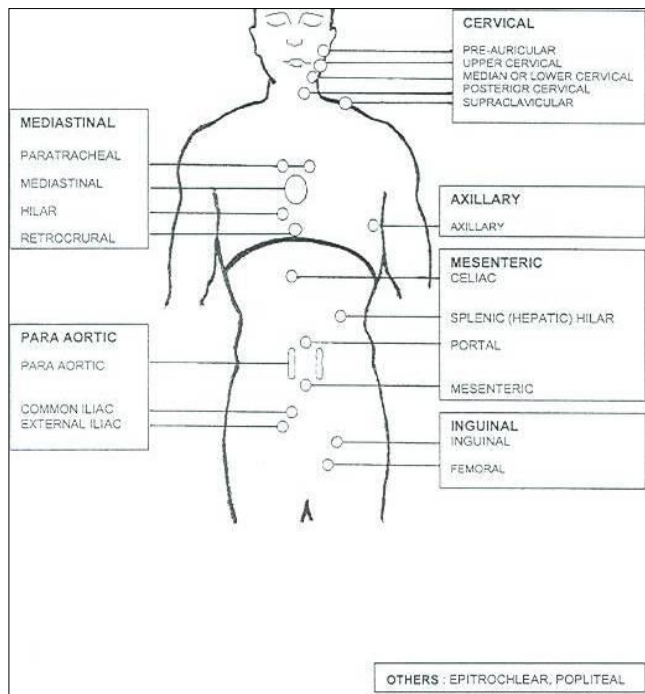
FLIPI (Follicular Lymphoma International Prognostic Index) (2):

Ikä \geq 60 v
 Ann Arbor > II
 Hb < 120
 LD koholla
 Affisoituneita imusolmukealueita > 4

(FLIPI 2 ja FLIPI m7 luokitusta käytetään toistaiseksi vain tutkimuksissa (3,4))

Riskiryhmä	Pisteet	5-v. OS %	10-v.OS %
MATALA (36%)	0-1	90,6	70,7
KESKI KORKEA (37%)	2	77,6	50,9
KORKEA (27%)	\geq 3	52,5	35,5

Imusolmukealueet



Toispuoleinen imusolmukeaffisio = 1 alue, molemmin puolinen imusolmukeaffisio = 2 aluetta

Levinneisyystutkimukset:

- vartalon ja kaulan TT
- FDG PET-TT levinneisyysasteen I-II potilaille levinneisyyden varmistamiseksi tai biopsian kohdentamiseksi kun epäillään taudin transformoitumista
- luuydin biopsia
- relapsin biopsiavarmistus

Harkinnan mukaan lisätutkimuksena voi käyttää FDG-PET-TT tutkimusta taudin levinneisyyden selvittämiseksi myös levinneisyysasteen III-IV potilaille. Suurin osa follikulaarisista lymfoomista kerää FDG-PET:ssä käytettävää sokerimerkkiainetta, mutta osa matala-asteisista lymfoomista saattaa kuitenkin jäädä FDG-PET tutkimuksessa näkymättä (5).

3. HOITO

Kliinikon kannalta G1-3a hoidetaan samoin ja G3b hoidetaan diffuusin suurisoluisen lymfooman tapaan.

Hoidon suunnittelussa huomioitava:

- Lymfooman aiheuttamat oireet: B-oireet, kompressio-oireet, hematopoesin häiriöt
- Potilaan yleistila, ikä ja muut sairaudet
- Levinneisyys (Ann Arbor):
 - o Affisoituneiden imusolmukkeiden koko ja lukumäärä
 - o Imusolmukkeiden mitat kirjataan sairauskertomukseen, suuontelon ja nielun inspektio (tarv KNK-lääkärin konsultaatio)
 - o TT kallonpohjasta nivustasolle
 - o PET-TT (st I-II potilaat, transformoitunut tauti)
 - o Luuydin biopsia > 1 cm morfologista ja immunohistokemiallista tutkimusta varten,
- FLIPI

ST I-II G 1-2 (10-15 %):

Taudin affisioimien alueiden sädehoito 3 cm marginaalein 24 Gy (1,6 – 2,0 Gy päiväannoksin). Systemihoidon lisääminen voi lisätä hoidon vaikuttavuutta, mutta satunnaistettua tutkimusnäyttöä kirjallisuudessa ei ole, ja kombinoitujen hoidon jälkeen on todettu lisääntyvästi sekundaarimaligniteetteja (6,7).

ST III-IV:

Hyväennusteisen / oireettoman follikulaarisen lymfooman hoidon valinta

Seuranta (8):

- Spontaani regressio mahdollinen
- Oireettomat potilaat, jos aktiivihoidon indikaatiota ei ole
- Välitön hoito antaa enemmän CR-vasteita, mutta ei lisää odotettavissa olevaa elinaikaa, eikä vähennä transformaatoriskiä.
- Huomioi: Kolmasosalla taudeista transformoitumistaipumus
- Hoito käynnistetään, kun tauti aktivoituu ja aiheuttaa oireita

Huonoennusteisen / oireisen follikulaarisen lymfooman ensilinjan hoito

A: Aktiivihoidon indikaatiot, tavoitteena mahdollisimman pitkä remissio:

1. Immunoterapia

- lievät B-oireet
- suurentuneet imusolmukkeet ilman kompressio-oireita tai suurentunut, affisioitunut perna
- luuydinaffiisio, joka ei aiheuta merkittävää hematopoieesin häiriötä
- kliinisesti merkittävä progressio ainakin 6 kuukauden seurannan aikana

2. Kemoimmunoterapia

- B-oireet
- bulky tauti > 7 cm
- kompressio-oire, pleura- tai peritoneaalieffuusio
- oireinen suurentunut perna
- luuydinaffiisio, joka aiheuttaa merkittävän hematopoieesin häiriön
- nopeasti progredioiva tauti
- FLIPI ≥ 3

Immunoterapiaksi suositellaan R x 4 + R x 4: rituksimabi viikottain x4, jaksojen välissä 2 kk tauko ja vastearviona vartalon varjoainetehosteinen TT ennen toisen kuurin aloitusta. Jos tauti ei vastearviokuvantamisen perusteella ole progredionut, annetaan toinen rituksimabijakso joko viikottain tai 2kk välein (9,10). Rituksimabihoidossa ensimmäinen annos annetaan suonensisäisesti (i.v.) ja sitä seuraavat suositellaan annettavaksi ihon alle (s.c.), jos iv annostelu on onnistunut ongelmitta (11).

Ensilinjan R-kemoterapia suosituksena on R-bendamustiini x6, R-CHOP x6 tai R-CVP x6 (12,13)

Obinututumabi + solusalpaajahoidosta (bendamustiini, CHOP tai CVP) + obinututumabi ylläpitohoito 2v (sykli 2kk) on faasi III tutkimuksessa osoitettu PFS hyöty esilinjan hoidossa verrattuna rituksimabi(iv)-solusalpaaja + ylläpitohoitoon. Obinututumabi hoitoon liittyy kuitenkin lisääntynyttä toksisuutta rituksimabi haaraan verrattuna erityisesti bendamustiinia sisältävissä haaroissa. Tällä perusteella obinututumabi on vaihtoehto rituksimabille ensilinjan hoidossa CHOP/CVP- pohjaisen hoidon kanssa hyväkuntoiselle potilaalle keskikorkean tai korkean uusimisriskin taudissa (14).

Ensilinjan hoidolle vasteen saaneille voidaan antaa 2 vuoden rituksimabi-ylläpitohoito (s.c., sykli 2 kk). Ylläpito pidentää tautivapaata aikaa R-CHOP-hoidon jälkeen, elinaikahyöty on osoitettu meta-analysissä R-CHOP ja R-CVP- hoidon jälkeen (15,16).

Rituksimabi-bendamustiinin jälkeisestä ylläpito-hoidon hyödystä seurantaan verrattuna ei ole vielä tutkimusnäyttöä.

B: Palliatiivinen hoito, tavoitteena oireisen taudin hallinta

- Single-rituksimabi
- Klorambusiili +/- steroidi
- CVP
- Sädehoito affisioituneelle alueelle 2 x 2 Gy on tehokas
- Muut toksisuudeltaan kohtuulliset hoidot

Uusiutuneen follikulaarisen lymfooman hoito

Vähäistä ja oireetonta taudin uusiutumaa voidaan seurata. Aktiivisen hoidon indikaatiot kuten ensilinjassa.

Huonon ennusteen merkkejä relapsissa: Remission kesto < 2 v, huono yleiskunto.

Jos tauti uusii rituksimabia sisältävän hoidon aikana tai 6kk sisällä hoidon päättymisestä pidetään tautia rituksimabille resistenttinä. Faasi III RCT perusteella rituksimabille refraktaarissa/resistentissä tilanteessa voidaan antaa obinututsumabi-bendamustiini x6 + obinututsumabi ylläpito 2kk välein ad 2v jos potilasta ei ole kahteen vuoteen ennen taudin uusiutumista hoidettu bendamustiinilla (17).

Jos relapsi todetaan <2v induktiohoidon loppumisesta harkitse perusterveellä potilaalla intensiivihoidoa.

Myöhemmin uusiutuneessa follikulaarisessa lymfoomassa saadaan monilla solunsalpaajahoidoilla hyviä vasteita. Tavoitteena on taudin hallinta mahdollisimman vähin haitoin. Useita hoitovaihtoehtoja voidaan käyttää (bendamustiini, klorambusiili, COP, CHOP). Jos rituksimabia saaneella potilaalla remissioaika on ollut pitkä (> 6 – 12 kk) tulee rituksimabia harkita myös relapsin hoitoon.

Jos uusiutuneen follikulaarisen lymfooman hoidon tulos on hyvä, voidaan potilaan tautivapaata aikaa pitkittää antamalla ylläpitohoitona rituksimabia 2 vuotta 3 kk:n välein (18,19).

Idelalisibillä (PI3K-inhibiittori) on indikaatio kahdelle aiemmalle hoitolinjalle resistentin taudin hoitoon (20). Valmiste on peruskorvattava indikaationmukaisessa hoidossa.

Radioimmunoterapiaa voidaan käyttää uusiutuneen follikulaarisen lymfooman hoitoon, mutta hoitokäytäntö ei ole vielä vakiintunut. Radioimmunoterapiaa suunniteltaessa on huomioitava mahdollinen myöhempi kantasolumobilisaation tarve koska kantasolujen mobilisaatio saattaa huonontua tai epäonnistua radioimmunoterapian jälkeen (21).

Palliativisena hoitona voidaan käyttää lyhyttä sädehoitoa 2 x 2 Gy (12).

4. INTENSIIVIHOIDON AIHEET FOLLIKULAARISEN LYMFOOMAN HOIDOSSA

Harkitaan intensiivihoidona (HDCT) BEAC/BEAM kantasolusiirtotuella (ASCT) jos:

- Varhainen relapsi alle 2v hoidon päättymisestä sekä korkea FLIPI ≥ 3
- Transformoitunut tautimuoto
- Huomioi: biologinen ikä, muut sairaudet, psykofyysinen kunto

Intensiivihoidetuilla tautivapaa-aika pitempi. Ensilinjan hoidossa on huomioitava mahdollinen myöhempi kantasolumobilisaation tarve (22-24).

Allogeenista kantasolusiirtoa voidaan harkita nuorella potilaalla, kun sopiva luovuttaja on olemassa esimerkiksi kun todetaan autologisen siirron jälkeen relapsi.

5. HOITOVASTEEN ARVIOINTI

Kliininen vaste, oireet, verenkuvan korjaantuminen (riittävä vastearvio, kun palliatiivinen hoitotavoite).

LD arvon seuraamisella ei ole merkitystä.

Radiologinen vaste seuranta TT tutkimuksella (21): täydellinen hoitovaste < 1,5 cm

Jos affisoitunut imusolmuke ollut 1.1-1.5 cm, CR < 1 cm (25).

Jos tautiaffisio ollut luuytimessä, on syytä tarkistaa vaste myös luuytimessä

6. SEURANTA

Rutiinikuvauksesta tai laboratorionäytteistä osoitettu hyöty kiistanalainen.

Aktiivisesti hoidettavat potilaat: TT 6 kk kuluttua hoidon päättymisestä, seurantakäynnit 6-12 kk välein. Kokonaisseuranta-aika vähintään 5 vuotta.

Palliatiivisessa hoidossa seuranta oireiden mukaisesti.

7. TRANSFORMOITUNEEN TAUDIN HOITO

A. Primaaristi (eli dg-vaiheessa) transformoitunut follikulaarinen lymfooma:

- hoidetaan kuten DLBCL 1. linjassa

B. Aiemman solusalpaajahoidon jälkeen transformoitunut follikulaarinen lymfooma:

- Immunokemoterapia + HDCT + ASCT +/- sädehoito 36-40/2Gy

Allogeenista kantasolusiirtoa voidaan harkita nuorella potilaalla, kun sopiva luovuttaja on olemassa esimerkiksi kun todetaan autologisen siirron jälkeen relapsi sekä primaaristi että myöhemmässä vaiheessa transformoituneessa lymfoomassa.

REFERENSSIT

- (1) Jaffe ES\, The 2008 WHO classification of lymphomas: implications for clinical practice and \ translational research.\, Hematology Am Soc Hematol Educ Program 2009 \:523-31\.
- (2) Solal-Celigny P\, Roy P\, Colombat P\, White J\, Armitage JO\, Arranz-Saez R\, et al. Follicular lymphoma international prognostic index.\, Blood 2004 Sep 1;104\5\):1258-65\.
- (3) Federico M\, Bellei M\, Marcheselli L\, Luminari S\, Lopez-Guillermo A\, Vitolo U\, et al. Follicular lymphoma international prognostic index 2: a new prognostic index for \ follicular lymphoma developed by the international follicular lymphoma prognostic\ factor project.\, J Clin Oncol 2009 Sep 20;27\27\):4555-62\.
- (4) Pastore A\, Jurinovic V\, Kridel R\, Hoster E\, Staiger AM\, Szczepanowski M\, et al. Integration of gene mutations in risk prognostication for patients receiving\ first-line immunochemotherapy for follicular lymphoma: a retrospective analysis\ of a prospective clinical trial and validation in a population-based registry.\, Lancet Oncol 2015 Sep;16\9\):1111-1122\.
- (5) Juweid ME\, Stroobants S\, Hoekstra OS\, Mottaghy FM\, Dietlein M\, Guermazi A\, et al. Use of positron emission tomography for response assessment of lymphoma:\ consensus of the Imaging Subcommittee of International Harmonization Project in\ Lymphoma.\, J Clin Oncol 2007 Feb 10;25\5\):571-8\.
- (6) Guckenberger M\, Alexandrow N\, Flentje M\, Radiotherapy alone for stage I-III low grade follicular lymphoma: long-term\ outcome and comparison of extended field and total nodal irradiation.\, Radiat Oncol 2012 Jun 24;7\):103\717X-7-103.
- (7) Seymour JF\, Pro B\, Fuller LM\, Manning JT\, Hagemester FB\, Romaguera J\, et al. Long-term follow-up of a prospective study of combined modality therapy for stage\ I-II indolent non-Hodgkin's lymphoma.\, J Clin Oncol 2003 Jun 1;21\11\):2115-22\.
- (8) Michallet AS\, Lebras LL\, Bauwens DD\, Bouafia-Sauvy FF\, Berger FF\, Tychyj-Pinel CC\, et al. Early stage follicular lymphoma: what is the clinical impact of the first-line\ treatment strategy?\, J Hematol Oncol 2013 Jul 1;6\):45\8722-6-45.
- (9) Kimby E, Ostenstad B, Brown P, Hagberg H, Erlanson M, Holte H, et al. Two courses of four weekly infusions of rituximab with or without interferon-alpha2a: final results from a randomized phase III study in symptomatic indolent B-cell lymphomas. Leuk Lymphoma 2015;56(9):2598-2607.
- (10) Kimby E\, Rituximab (R) in Combination with Interferon-a2a (IFN) Versus Single R in Patients with Follicular or Other CD20+ Low-Grade (indolent) Lymphoma. Final Results From a

Randomized Phase III Study From the Nordic Lymphoma Group. 2012;ASH Annual Meeting Abstracts 120(21):794.

(11) Davies A, Merli F, Mihaljevic B, Mercadal S, Siritanaratkul N, Solal-Celigny P, et al. Efficacy and safety of subcutaneous rituximab versus intravenous rituximab for first-line treatment of follicular lymphoma (SABRINA): a randomised, open-label, phase 3 trial. *Lancet Haematol* 2017 Jun;4(6):e272-e282.

(12) Haas RL, Poortmans P, de Jong D, Aleman BM, Dewit LG, Verheij M, et al. High response rates and lasting remissions after low-dose involved field radiotherapy in indolent lymphomas. *J Clin Oncol* 2003 Jul 1;21(13):2474-80.

(13) Rummel MJ, Niederle N, Maschmeyer G, Banat GA, von Grunhagen U, Losem C, et al. Bendamustine plus rituximab versus CHOP plus rituximab as first-line treatment for patients with indolent and mantle-cell lymphomas: an open-label, multicentre, randomised, phase 3 non-inferiority trial. *Lancet* 2013 Apr 6;381(9873):1203-10.

(14) Marcus R, Davies A, Ando K, Klapper W, Opat S, Owen C, et al. Obinutuzumab for the First-Line Treatment of Follicular Lymphoma. *N Engl J Med* 2017 Oct 5;377(14):1331-1344.

(15) Salles G, Seymour JF, Offner F, Lopez-Guillermo A, Belada D, Xerri L, et al. Rituximab maintenance for 2 years in patients with high tumour burden follicular lymphoma responding to rituximab plus chemotherapy (PRIMA): a phase 3, randomised controlled trial. *Lancet* 2011 Jan 1;377(9759):42-51.

(16) Vidal L, Gafter-Gvili A, Salles G, Dreyling MH, Ghielmini M, Hsu Schmitz SF, et al. Rituximab maintenance for the treatment of patients with follicular lymphoma: an updated systematic review and meta-analysis of randomized trials. *J Natl Cancer Inst* 2011 Dec 7;103(23):1799-1806.

(17) Sehn LH, Chua N, Mayer J, Dueck G, Trneny M, Bouabdallah K, et al. Obinutuzumab plus bendamustine versus bendamustine monotherapy in patients with rituximab-refractory indolent non-Hodgkin lymphoma (GADOLIN): a randomised, controlled, open-label, multicentre, phase 3 trial. *Lancet Oncol* 2016 Aug;17(8):1081-1093.

(18) Forstpointner R, Unterhalt M, Dreyling M, Bock HP, Repp R, Wandt H, et al. Maintenance therapy with rituximab leads to a significant prolongation of response duration after salvage therapy with a combination of rituximab, fludarabine, cyclophosphamide, and mitoxantrone (R-FCM) in patients with recurring and refractory follicular and mantle cell lymphomas: Results of a prospective randomized study of the German Low Grade Lymphoma Study Group (GLSG). *Blood* 2006 Dec 15;108(13):4003-8.

- (19) van Oers MH, Van Glabbeke M, Giurgea L, Klasa R, Marcus RE, Wolf M, et al. Rituximab maintenance treatment of relapsed/resistant follicular non-Hodgkin's lymphoma: long-term outcome of the EORTC 20981 phase III randomized intergroup study. *J Clin Oncol* 2010 Jun 10;28(17):2853-8.
- (20) Salles G, Schuster SJ, de Vos S, Wagner-Johnston ND, Viardot A, Blum KA, et al. Efficacy and safety of idelalisib in patients with relapsed, rituximab- and alkylating agent-refractory follicular lymphoma: a subgroup analysis of a phase 2 study. *Haematologica* 2017 Apr;102(4):e156-e159.
- (21) Morschhauser F, Radford J, Van Hoof A, Botto B, Rohatiner AZ, Salles G, et al. 90Yttrium-ibritumomab tiuxetan consolidation of first remission in advanced-stage follicular non-Hodgkin lymphoma: updated results after a median follow-up of 7.3 years from the International, Randomized, Phase III First-Line Indolent trial. *J Clin Oncol* 2013 Jun 1;31(16):1977-83.
- (22) Al Khabori M, de Almeida JR, Guyatt GH, Kuruvilla J, Crump M. Autologous stem cell transplantation in follicular lymphoma: a systematic review and meta-analysis. *J Natl Cancer Inst* 2012 Jan 4;104(1):18-28.
- (23) Schaaf M, Reiser M, Borchmann P, Engert A, Skoetz N. High-dose therapy with autologous stem cell transplantation versus chemotherapy or immuno-chemotherapy for follicular lymphoma in adults. *Cochrane Database Syst Rev* 2012 Jan 18;1:CD007678.
- (24) Schouten HC, Qian W, Kvaloy S, Porcellini A, Hagberg H, Johnsen HE, et al. High-dose therapy improves progression-free survival and survival in relapsed follicular non-Hodgkin's lymphoma: results from the randomized European CUP trial. *J Clin Oncol* 2003 Nov 1;21(21):3918-27.
- (25) Cheson BD, Fisher RI, Barrington SF, Cavalli F, Schwartz LH, Zucca E, et al. Recommendations for initial evaluation, staging, and response assessment of Hodgkin and non-Hodgkin lymphoma: the Lugano classification. *J Clin Oncol* 2014 Sep 20;32(27):3059-68.